17 인체생리학 입문

동물의 구조

- 세포
- 조직
  - 신경조직
    - 뉴런 : 감각신경(구심성), 개재신경(연합뉴런), 운동신경(원심성)
    - 교세포 : Helper
  - 상피조직
    - 분류
      - 단층
        - 단층 편평 상피 : 모세혈관, 폐포
        - 단층 입방 상피 : 분비세포
        - 단층 원주 상피 : 섬모형
        - 거짓 중층 상피 : 기도 (술잔세포)
      - 중층
        - 중층 편평 상피 : 피부 표피
        - 이행 상피 : 방광 (평소 5층 → 소변 多 신장하면 3층으로 얇아짐)
        - 중층 입방 상피 : 땀샘
        - 중층 원주 상피 : 젖샘
    - 외분비샘 vs 내분비샘
      - 외분비샘 : 분비세포 + 분비관 → 분비물이 몸 표면, 소화관으로 배출
      - 내분비샘 : 분비세포O 분비관X → 분비물이 체액으로 배출
  - 결합조직
    - 구성
      - 세포 : 섬유아세포, 지방세포, 대식세포, 형질세포, 뼈세포, 연골세포
      - 세포외 기질 : PG, Collagen, FB
      - 조직액 : ECM에 혈장이 스며든 세포사이액
    - 종류 : 혈연지성빡쳐
      - 혈액 : 알부민, 글로불린, 피브리노겐등 수용성 ptn + 혈구세포 + 물
      - 연골 : 콜라겐, 엘라스틴
      - 지방조직 : 지방세포 多 ex) 백색지방, 갈색지방
      - 성긴결합조직 : 콜라겐, 엘라스틴 多 = 탄력조직
      - 뼈 : 골아세포 + 콜라겐 = 단단한 조직
      - 치밀결합조직 : 힘줄, 인대(콜라겐多)
  - 근육조직
    - 골격근
    - 심장근
    - 평활근
- 기관
  - 여러 조직이 모여 독립적 기능을 하는 구조
- 기관계
  - 유사한 기능의 기관 모임
  - 순환계, 소화계, 내분비계, 면역계, 외피계, 근골격계, 신경계, 생식계, 호흡계, 비뇨기계

체액

- 체액의 조성
  - mostly 물
  - 체액 = 세포외액(혈장+간질액) + 세포내액
  - 전해질
    - 세포외액 : Na+ / Cl- 多
    - 세포내액 : K+/ PO4 3-, 단백질(-) 多
  - 양 : 세포내액 > 세포외액
  - 수분함량 : 남자 > 여자
    - 나이가 들수록 수분 감소
- 체액량의 측정
  - 특정 구획으로만 확산되는 물질을 주사한 뒤 체액 농도 측정
  - 예 : A 100g 주사후 40g 배설 : 간에서 A농도가 60g/L라면 체액량은 1L
- 체액의 변화
  - 등장액 배출
    - 출혈, 설사, 구토 : 세포외액의 배출
    - 세포 외액양 ↓ : 외액 부피 감소
    - 농도 일정 : y축 변화X
  - 등장액 섭취
    - 링거주사
    - 외액양 ↑
    - 농도일정
  - 저장액 배출
    - 탈수, 알코올 섭취
      - 알코올: ADH 분비억제(수분재흡수X) = 탈수
    - 외액양 ↓
    - 외액 농도↑
    - 내액양 ↓→ 삼투압 유지위함
  - 저장액 섭취
    - 외액양 ↑
    - 외액 농도 ↓
    - 내액양 ↑
  - 고장액 섭취
    - 외액양 ↑
    - 외액 농도↑
    - 내액양 ↓→삼투압 유지시키기 위함
- 고나트륨 혈증
  - 저장액 배출, 고장액 섭취 과다시
  - 소금물 과량섭취 or 요붕증(오줌양↑) → 세포 내액양↓→ 뇌의 수축
- 저나트륨 혈증
  - 저장액 섭취, 고장액 배출 과다시
  - 맹물 과다 섭취 or ADH 과다 분비 → 세포 내액양↑ 뇌압↑

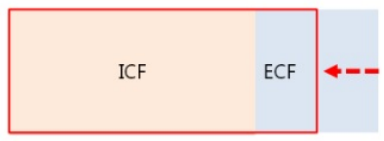

경우1. 등장액 손실 (출혈, 구토, 설사)

경우2. 등장액 섭취(링거주사)

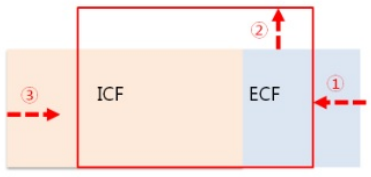

경우3. 저장액 손실 (탈수, 알코올섭취)

경우4. 저장액 섭취 (맹물 섭취)

경우5. 고장액 섭취